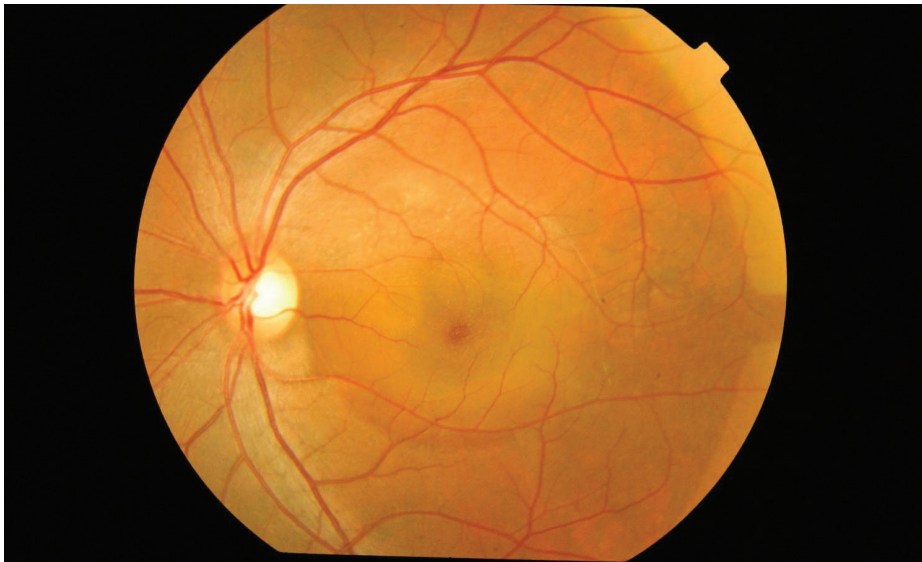

Información de la ASRS

Coriorretinopatía serosa central La coriorretinopatía serosa central, a la que comúnmente se hace referencia como CSC, es una afección en la que se acumula líquido debajo de la retina y esto provoca un desprendimiento seroso (lleno de líquido) y la pérdida de la visión.

La CSC ocurre con más frecuencia en adultos jóvenes y de mediana edad. Por motivos que se desconocen, los varones desarrollan esta afección más comúnmente que las mujeres. La pérdida de la visión generalmente es temporal, pero a veces puede volverse crónica o repetirse.



Fotografía color del fondo del ojo izquierdo de un hombre de 33 años de edad con CSC bilateral. Mallika Goyal, MD, Apollo Health City, India. Coriorretinopatía serosa central. Retina Image Bank 2012; imagen 2117. ©American Society of Retina Specialists.

Causas: Las causas de la CSC no se comprenden en su totalidad. Se piensa que cualquier exposición sistémica a un fármaco corticoesteroide puede provocar o empeorar la CSC. Los corticoesteroides se encuentran en aerosoles nasales para la alergia y en cremas antiinflamatorias para la piel de venta libre, y con frecuencia se recetan para tratar diversas afecciones médicas.

También se ha establecido una asociación entre la CSC y los pacientes con angustia emocional y/o personalidades “tipo A”. Es posible que el cuerpo produzca corticoesteroides naturales en momentos de estrés que pueden desencadenar la CSC en una persona propensa a esta afección.

Factores de riesgo: Alrededor de la mitad de los pacientes diagnosticados con CSC tienen al menos un familiar con hallazgos de la enfermedad en un examen de retina. Esto indica que puede haber una tendencia genética; sin embargo, no se ha identificado un patrón hereditario específico.

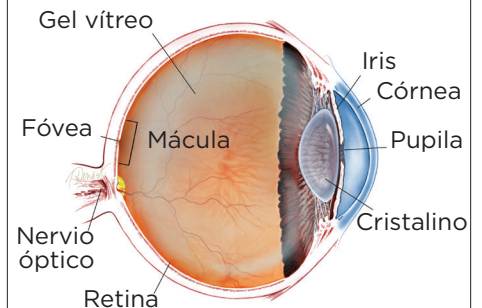
continúa en la página siguiente

SÍNTOMAS

El síntoma más común que tienen los pacientes es **visión central borrosa**, que con frecuencia ocurre en un solo ojo; sin embargo, un examen cuidadoso con frecuencia también revela cierta afectación del otro ojo.

Dependiendo de la ubicación y la cantidad de líquido subretiniano, es posible que la CSC no presente síntomas, especialmente si el área afectada está fuera de la *mácula*—la parte de la retina que se utiliza para distinguir los detalles finos para actividades como leer y reconocer rostros. ●

¿QUÉ ES LA RETINA?



LA RETINA es una capa delgada de tejido nervioso sensible a la luz que recubre la parte posterior de la cavidad ocular (o vítreo). Cuando la luz ingresa en el ojo, pasa a través del iris a la retina, donde las imágenes se enfocan y se convierten en impulsos eléctricos que son transportados por el nervio óptico al cerebro, lo que produce la visión.

Coriorretinopatía serosa central viene de la página anterior

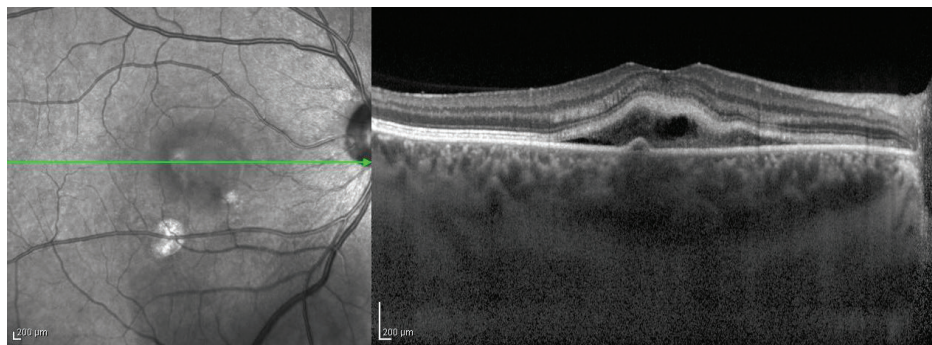


Figura 1

Tomografía de Coherencia óptica de imágenes de profundidad mejorada (*enhanced depth imaging-optical coherence tomography*, EDI-OCT) de la coroides de un paciente con CSC con fibrina. Edwin H. Ryan, MD, VitreoRetinal Surgery PA. Retina Image Bank, 2012; imagen 1420. ©American Society of Retina Specialists

Se ha demostrado que los pacientes con presión arterial alta o enfermedad cardíaca, y las pacientes con un embarazo actual o reciente tienen un mayor riesgo de desarrollar CSC.

Además de los corticoesteroides, hay evidencia de que otros fármacos, que incluyen estimulantes, anticongestivos, medicamentos para la disfunción eréctil y algunos agentes anticancerosos pueden desencadenar la CSC. Asegúrese de comunicarle a su médico cualquier medicamento que esté usando.

Pruebas de diagnóstico: Su médico realizará un examen completo con dilatación de pupila en ambos ojos y obtendrá imágenes de la retina. Se pueden tomar fotografías de la retina para documentar la aparición de la enfermedad.

La tomografía de coherencia óptica (*optical coherence tomography*, OCT) es una exploración de la retina que resulta de mucha utilidad para diagnosticar la CSC; le permite al médico ver la retina a nivel microscópico. Esto permite identificar burbujas muy pequeñas de líquido o cicatrices en la retina (una vez que el líquido ha desaparecido) en la CSC aguda o crónica (*Figura 1*).

La angiografía fluoresceínica es una prueba en la que se inyecta un colorante en la vena del brazo de un paciente y se toman imágenes de cada ojo para detectar la fuga característica del colorante debajo de la retina del paciente. Esta prueba, junto con la OCT, le permite a su médico hacer un diagnóstico de CSC y diferenciarla de otras enfermedades de la retina que provocan la fuga de líquido a la mácula.

Tratamiento y pronóstico: La CSC es típicamente una enfermedad autolimitante, y la recuperación visual ocurre generalmente en el transcurso de unas semanas a unos meses sin tratamiento.

Los pacientes que están tomando corticoesteroides de cualquier clase deben interrumpir su uso, de ser posible, pero solamente después de verificar con el médico que los receta para asegurarse de que sea seguro dejar de usarlos. Interrumpir repentinamente los medicamentos con altas dosis de esteroides puede causar problemas médicos.

continúa en la página siguiente

Coriorretinopatía serosa central *viene de la página anterior*

Se han utilizado varias terapias para tratar la CSC crónica, que incluyen tratamientos térmicos con láser, medicamentos orales e inyecciones en los ojos. También es eficaz un “láser frío” llamado terapia fotodinámica, y con frecuencia se utiliza para tratar focalmente la fuente de fuga de líquido debajo de la retina en la CSC crónica.

Con la terapia fotodinámica, se inyecta un fármaco llamado verteporfina en el brazo y desde allí se desplaza hasta el ojo. La verteporfina se activa haciendo brillar un láser frío especial sobre la fuente de la fuga en la CSC crónica. También puede prevenir recurrencias futuras en algunos ojos.

Según la gravedad y la cronología de sus síntomas, su médico elegirá la mejor opción de tratamiento, que con frecuencia comienza con un ensayo de observación. La detección temprana de la CSC es muy útil, y la mayoría de los ojos con CSC pueden recibir tratamiento de manera exitosa para evitar la pérdida permanente de la visión. ●

AGRADECEMOS A LOS AUTORES DE LA SERIE SOBRE LA SALUD DE LA RETINA

Sophie J. Bakri, MD
 Audina Berrocal, MD
 Antonio Capone, Jr., MD
 Netan Choudhry, MD, FRCS-C
 Thomas Ciulla, MD, MBA
 Pravin U. Dugel, MD
 Geoffrey G. Emerson, MD, PhD
 Roger A. Goldberg, MD, MBA
 Darin R. Goldman, MD
 Dilraj Grewal, MD
 Larry Halperin, MD
 Vincent S. Hau, MD, PhD
 Suber S. Huang, MD, MBA
 Mark S. Humayun, MD, PhD
 Peter K. Kaiser, MD
 M. Ali Khan, MD
 Anat Loewenstein, MD
 Mathew J. MacCumber, MD, PhD
 Maya Maloney, MD
 Hossein Nazari, MD
 Oded Ohana, MD, MBA
 George Parlitsis, MD
 Jonathan L. Prenner, MD
 Gilad Rabina, MD
 Carl D. Regillo, MD, FACS
 Andrew P. Schachat, MD
 Michael Seider, MD
 Eduardo Uchiyama, MD
 Allen Z. Verne, MD
 Yoshihiro Yonekawa, MD

EDITOR

John T. Thompson, MD

ILUSTRADOR MÉDICO

Tim Hengst

REVISORES DE LA TRADUCCIÓN AL ESPAÑOL

J. Fernando Arevalo, MD, PhD
 Gabriela Lopezcarasa Hernandez, MD
 Andres Lisker, MD
 Virgilio Morales-Canton, MD